

Mme D, 53 ans, dyspnée

Antécédents

- Cancer broncho-pulmonaire en cours de chimiothérapie
- Tabagisme ancien
- HTA
- Traitement :
 - Lisinopril

Histoire de la maladie

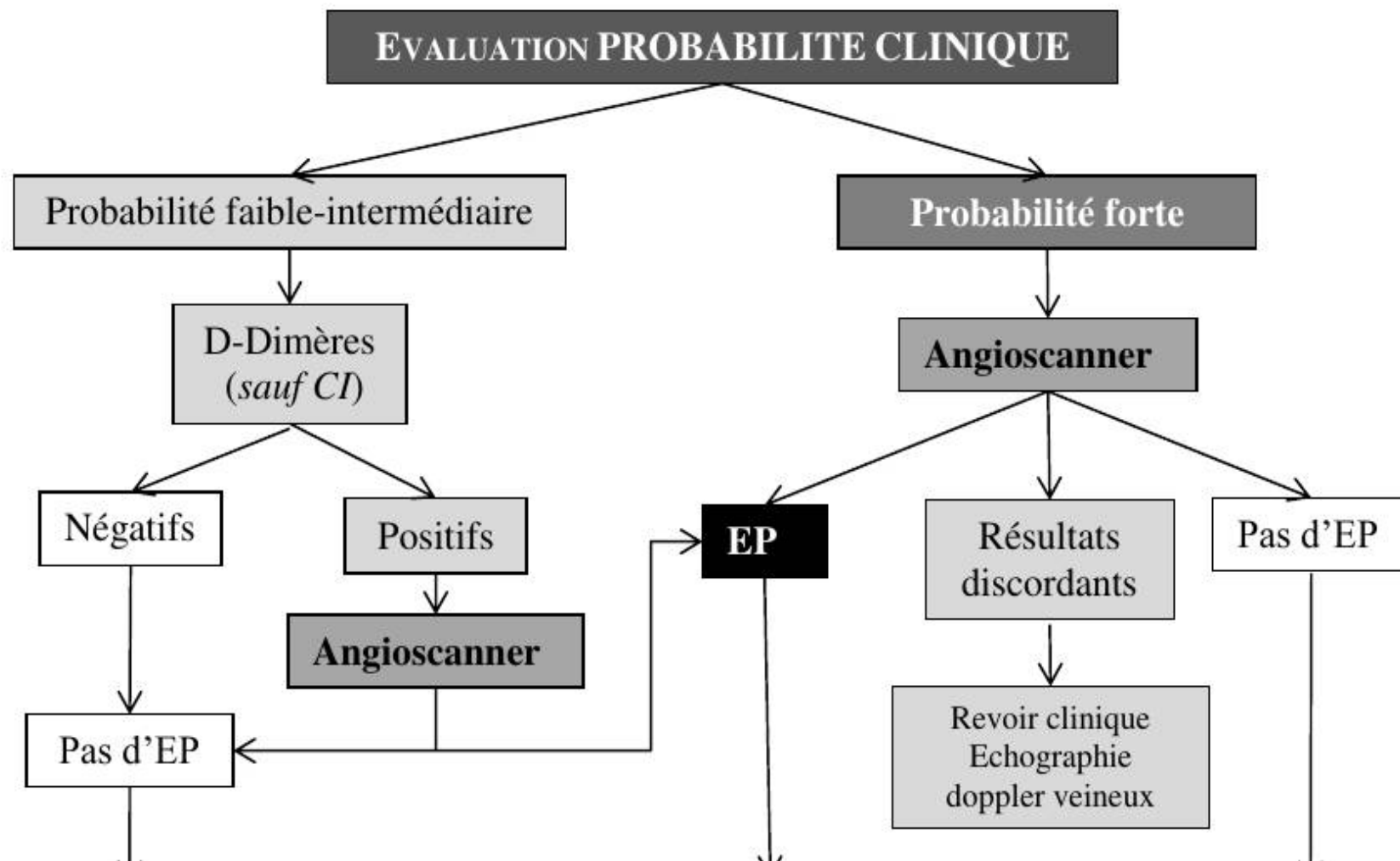
- Dyspnée d'aggravation progressive depuis plusieurs jours
- Douleur thoracique gauche

Examen

- Consciente et orientée, G15
- TA 110/65, fc 105/min, fr 22/min, SpO2 88% AA, 36.8
- Auscultation pulmonaire et cardiaque normale
- Pas de signe droit
- Pas de signe de TVP
- Démarche diagnostique ?

Score de probabilité clinique

SCORE DE GENEVE SIMPLIFIE		
Age > 65ans		1 point
ATCD perso EP ou TVP		1 point
Chirurgie ou fracture dans le mois		1 point
Cancer actif		1 point
Hémoptysie		1 point
Douleur à la palpation d'une veine profonde du membre inférieur et oedème localisé		1 point
Douleur unilatéral du membre inférieur		1 point
FC 75-94 BPM		1 point
FC ≥95 BPM		2 points
PROBABILITE CLINIQUE		
Faible	Incidence : 10% d'EP	Score ≤1
Intermédiaire	Incidence : 30% d'EP	Score 2-4
Forte	Incidence : 70% d'EP	Score ≥5

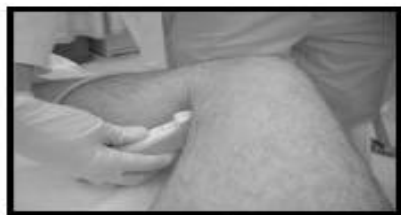

En pratique

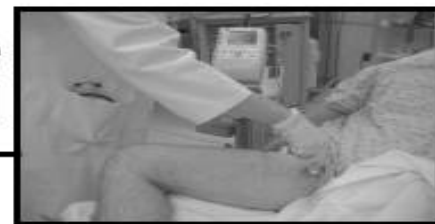- Score de probabilité clinique ou évaluation implicite par le médecin (performances non différentes)
- Utilisation du seuil de Ddimères ajusté sur l'age :
 - < 50 ans : 500
 - > 50 ans : $\text{age} \times 10$
- N'a de valeur que si négatif
- Non indiqué si :
 - Cancer évolutif, infection, traumatisme, post-op
 - Possible en cas de grossesse (même si faux positifs fréquents)

En pratique (2)

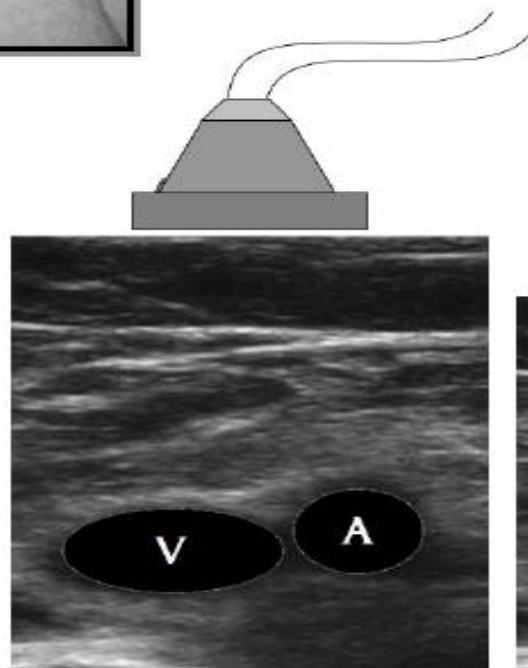
- Si tableau clinique d'EP et TVP diagnostiquée à l'écho veineuse \Rightarrow diagnostic certain, évite le scanner
- Scintigraphie ventilation perfusion :
 - Pratiquement abandonnée
 - Très nombreux résultats non discriminants
 - Allergie vraie
 - Insuffisance rénale chronique sévère



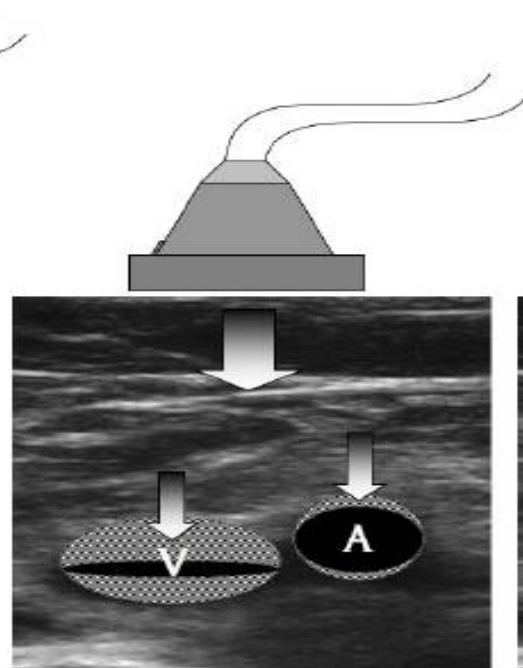
Site poplitée



Site fémoral

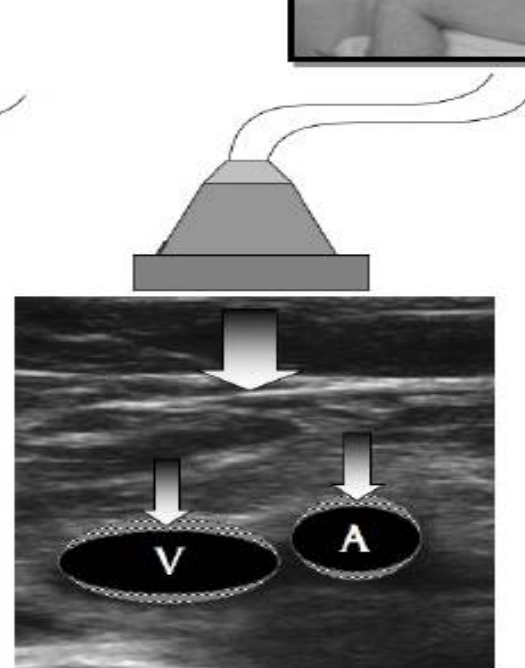


Visualisation de l'artère et de la veine. Pas de compression.



Examen normal

Compression : la veine disparaît, l'artère est légèrement déformée.

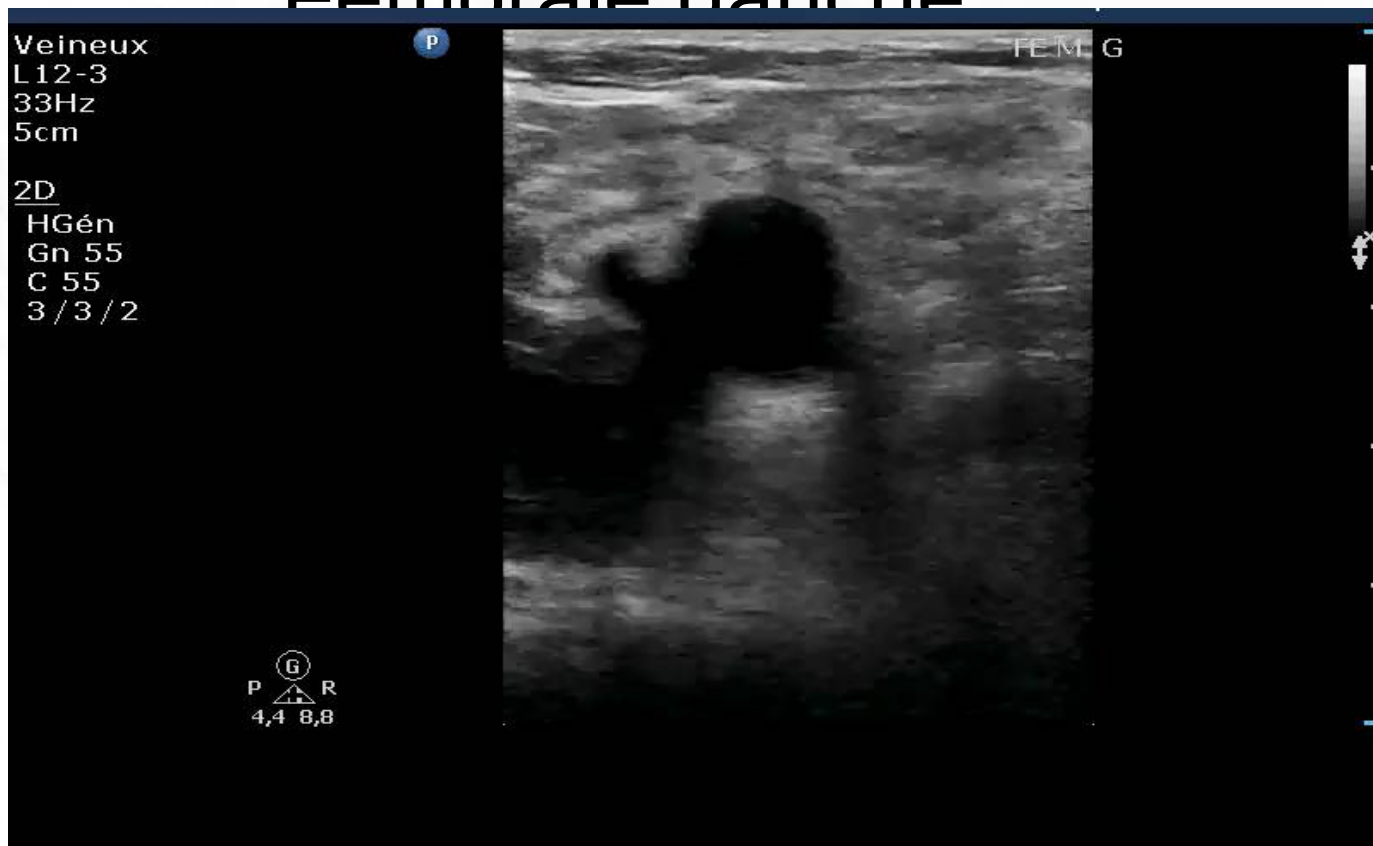

Examen évocateur de thrombus veineux

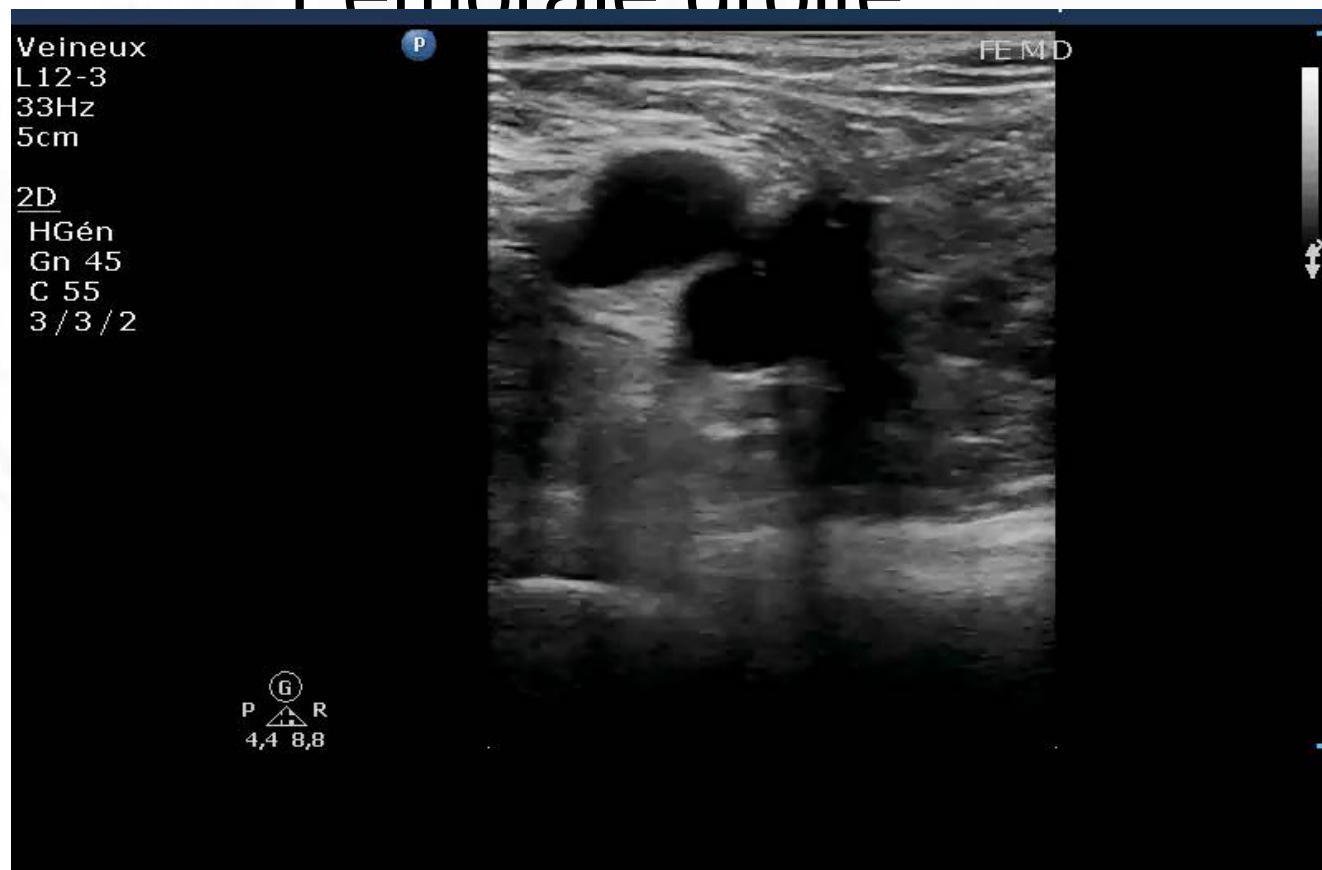Compression : la veine (et l'artère) est déformée, mais ne disparaît pas.

Torres, *Memo Cardio*, 2012

Fémorale gauche



Fémorale droite



Dopplé droit

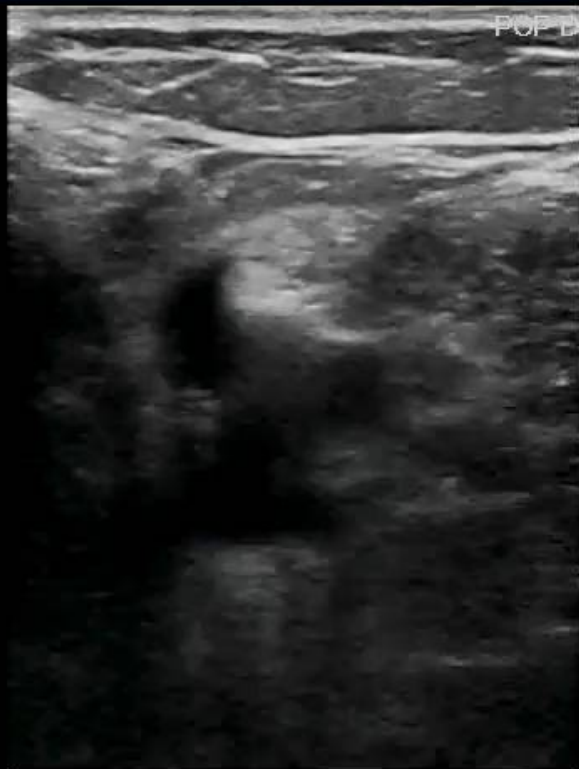Veineux
L12-3
33Hz
5cm

2D
HGén
Gn 55
C 55
3/3/2

P

POF D

G
P R
4,4 8,8

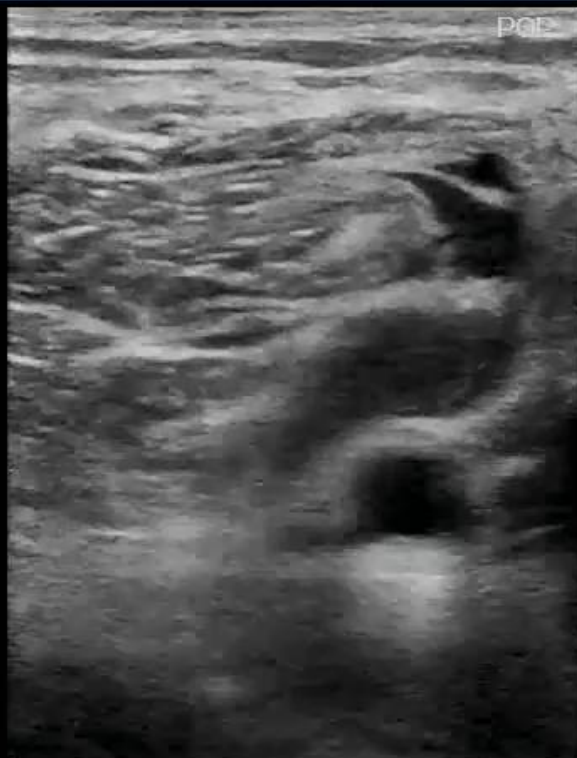

Doppler couleur

Veineux
L12-3
33Hz
5cm

2D
HGén
Gn 55
C 55
3 / 3 / 2

Ⓜ
P  R
4,4 8,8

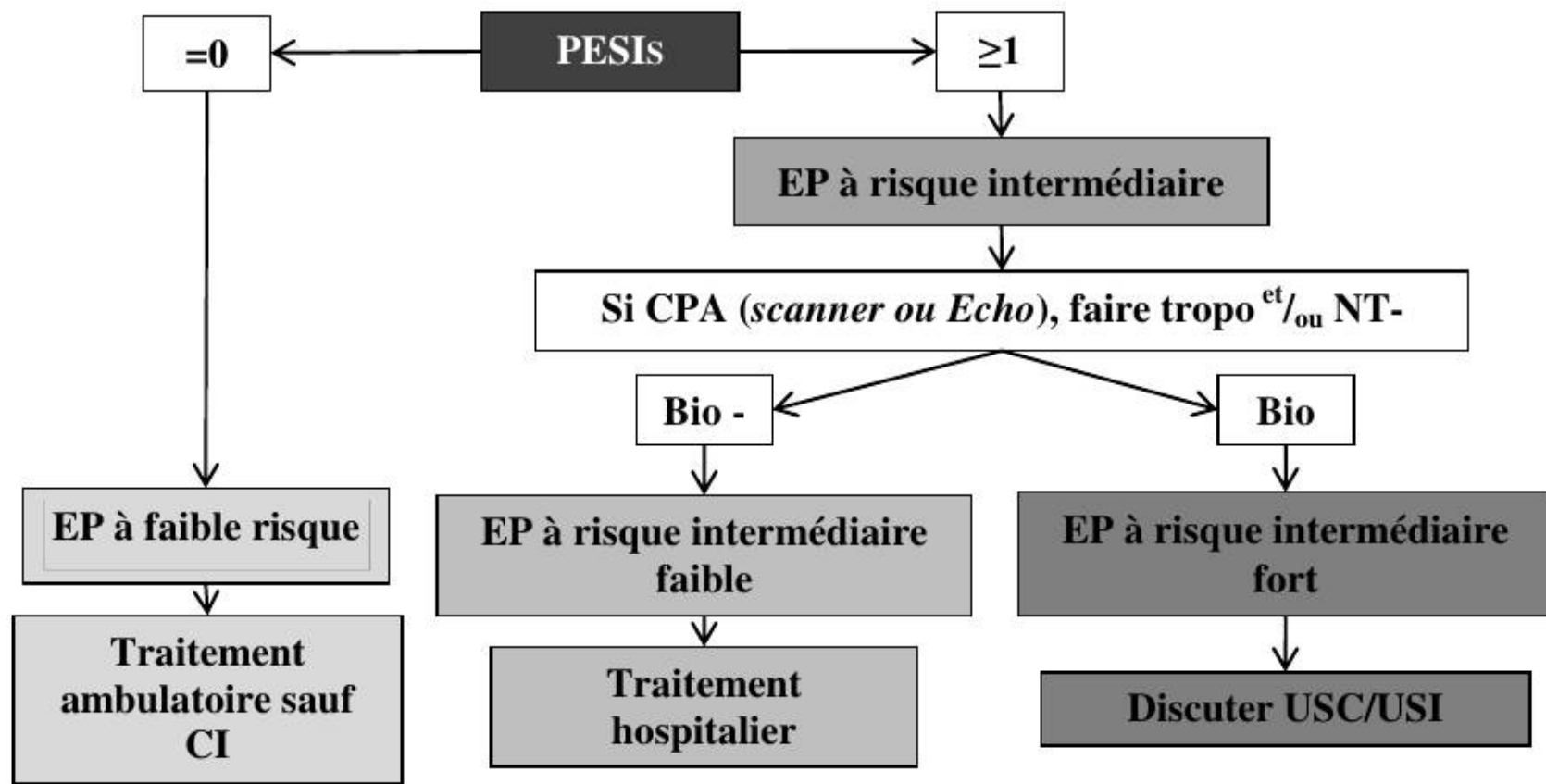


Notre patiente

- TVP poplité gauche
- Scanner non indiqué
- Suite de la prise en charge ?

Évaluation de la gravité

PULMONARY EMBOLISM SEVERITY INDEX SIMPLIFIÉ	
Age > 80 ans	1 point
Sp O2 < 90%	1 point
Pas < 110 mmHg	1 point
FC ≥ 110 BPM	1 point
ATCD Cancer	1 point
Insuffisance cardiaque ou respiratoire chronique	1 point
PESIs = 0	Risque faible (1,0% de décès à 30 j)
PESIs ≥ 1	Risque élevé (10,9% de décès à 30 j)



Notre patiente

- SPSI 2
- Écho cardiaque : pas de cœur pulmonaire aigu
- ⇒ traitement hospitalier
- Quel bilan et quel anticoagulant ?

réponses

- Bilan pour toute EP :
 - Iono, urée, créat
 - NFS plaquettes
 - TP, TCA

Anticoagulants : deux schémas possibles

- Classique :
 - HBPM ou fondaparinux
 - Si clearance créatinine > 30 ml/min
 - HNF sous cutanée ou IVSE
 - Si clearance < 30 ml/min
 - Relai AVK précoce (dès J1)
 - Sauf contre indications
 - Cancer actif, grossesse, allaitement
 - Période de chevauchement 5 jours
 - Arrêt héparine quand deux INR successifs > 2

Anticoagulants : deux schémas possibles

- NACO
 - Rivaroxaban, abigadran
 - D'emblée sans héparine
 - Contre indications :
 - Grossesse, allaitement, cancer,
 - Antiprotéases
 - Antifongiques azolés
 - hépatopathie